



Gyermekkori rhinosinuszitisek és endoscopos műtétek technikája, indikációja.

dr. Ráth Gábor PhD

Pécs 2013.09.13.

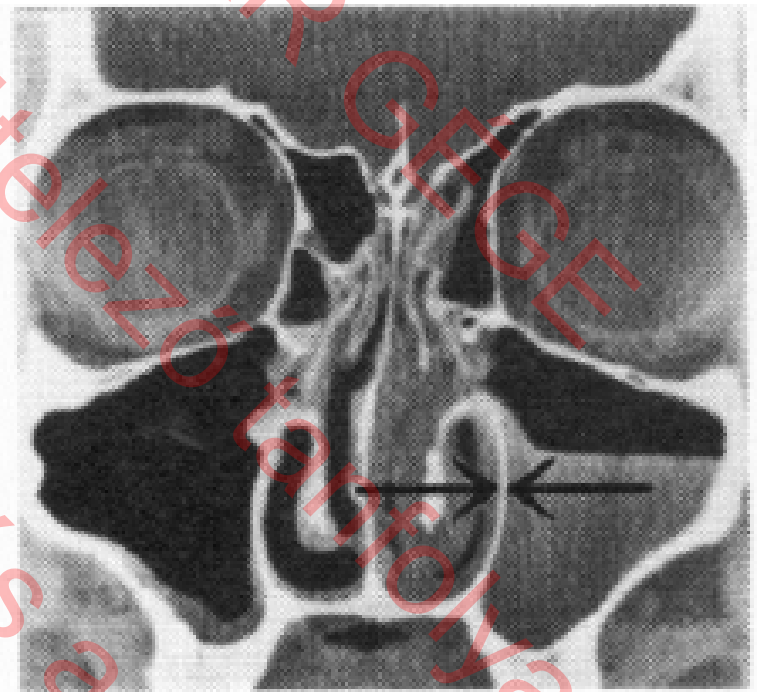
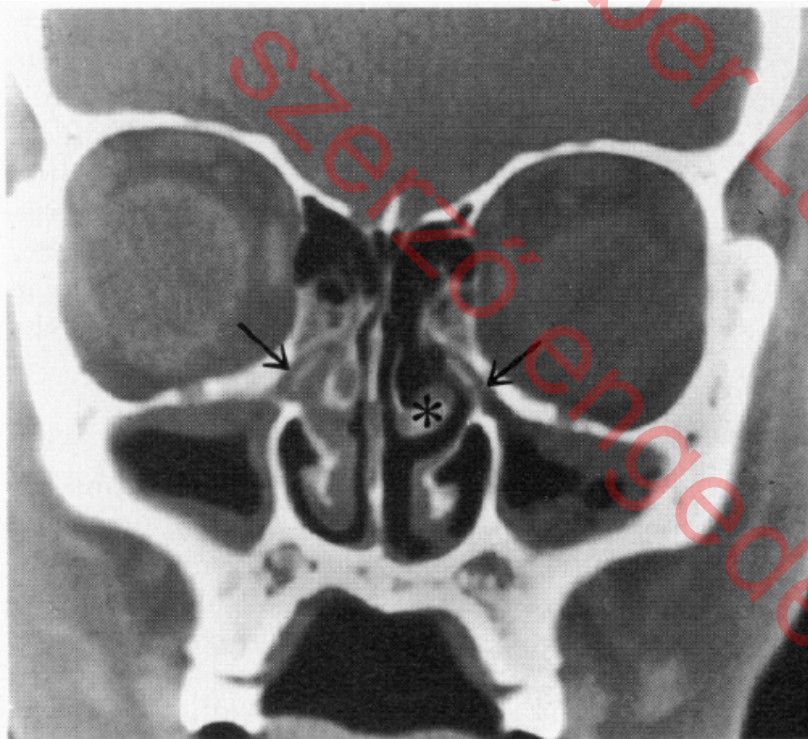
Lujber László kötelező ORR GÉGE szerző engedélyés tanfolyam

Embryologia (Park, 2010)

- Arcüreg: 2. gesztációs héten kezd kifejlődni, születéskor kb 7mm x 7mm x 3mm (szélesség). 5 éves korra laterálra meghaladja n. infraorbitalist. Lefelé növekedve arcüreg alapja 7-8 éves korra eléri orrfeneket. A másodlagos fogak kibúvása után növekszik jelentősen inferior irányba. 16 éves korra eléri végleges méretét, 15 ml.
- Ethmoid: 3. gesztációs hét, 2-3 sejt mko születéskor, pubertáskorra eléri végleges méretét, 4.5 ml.
- Iköböl: 3. gesztációs hét, orrüreg hátsó részéből fejlődik ki, születéskor kb 4mm széles, 2 mm magas, 18 évesen 3.5 ml.
- Homloküreg: 4. gesztációs hét, mellső rostákból fejlődik. Mikor felfelé növekedve eléri szemüreg tetejét (kb 5. életév), akkortól nevezzük homloküregnek, 10 évesen 2 ml, 19 évesen eléri végleges méretét, 3.5 ml.
- 0-5 év: orrmü-k növekedése nagyon lassú
- Születéskor Highmore és ethmoid mérete teszi lehetővé az üregek klinikailag észlelhető RS-ét

Rhinosinusitis

- Rhinitis - sinusitis
- Anatómiai, élettani, kórélettani funkcionális egység



COMPUTED TOMOGRAPHIC STUDY OF THE COMMON COLD

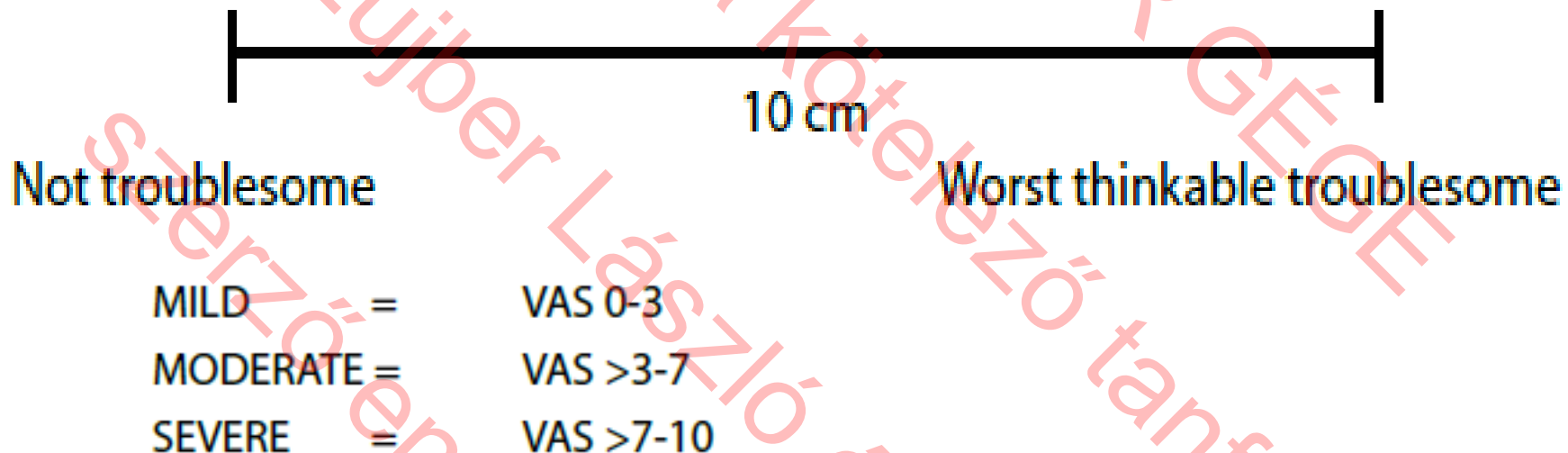
JACK M. GWALTNEY, JR., M.D., C. DOUGLAS PHILLIPS, M.D., R. DAVID MILLER, B.S.,
AND DONALD K. RIKER, PH.D.

Rhinosinusitis diagnóza

- Klinikai kép, fizikális vizsgálat:
 - ≥ 2 fő tünet közül egy jelenléte- vagy orrdugulás vagy színes orrváladék folyása/csorgása (előre vagy hátra)
 - ± arctáji feszülés/nyomásérzékenység
 - ± köhögés (éjjel és nappal)
- és/vagy endoscopos lelet (polyp és/vagy gennyecsorgás a kp. orrjárat felől és/vagy oedema a kp. orrjáratban)
- és/vagy CT vizsgálat (nyh. változások az ostiomeatalis komplexben és/vagy a sinusokban)

RS súlyossága - VAS

How troublesome are your symptoms of rhinosinusitis?



VAS > 5 affects the patient QOL

Diagnózis

- Rhinoscopia anterior, posterior, garat, fül vizsgálata
- Melléküregék feletti nyomásérzékenység, szemhéjduzzanat
- Fiberoscopia
- Rigid endoscopia (2.7mm, 4 mm): kisgyermeken altatásban
- RS kimondásához nem szükséges képalkotó
- Rtg (Water's, Caldwell, lateralis, Velin) - nem jav.
- Transillumino, UH - nem jav.
- CT - gold standard (súlyos, therápia-rezisztens, immunszuprimált, szövődményes esetek, preop.)
- Leoltás (kp. orrjárat – ind: mint CT-nél, kivéve preop.)
- Allergológia, genetika, ciliaris motilitas, ultrastruktúra (ELMI), sacharine test

Heveny – Idült

- Heveny: 12 héten a tünetek teljes megszűnése
- Idült: Tünetek 12 héten belül nem szűnnek meg teljesen

Common cold

- 6-21x/év 6 év alatt
- 2-3x/év felnőtt (Wald, 2003)

Common Cold

Post-viral
Rhinosinusitis

ABRS

013
szakvizsga kötelező tanfolyam
Lujber László és a szerző engedélyével
AOK FÜL ORR GÉGE

common cold / akut posztvirális RS


5 nap után a tünetek súlyosbodása vagy perzisztáló tünetek 10 napon túl, de fennállásuk < 12 hét. Legtöbbször virális felső légúti fertőzés talaján alakul ki



Akut bakteriális RS (ABRS)

3/5 tünet

- Sárgás-zöldes orrfolyás (dominánsan egyoldali), orrüregben gennyes váladék
- Erős egyoldali fájdalom melléküreg felett (egyoldali dominancia)
- Láz
- Emelkedett süllyedés, CRP
- „Double sickening”



ARS - gyermekkor

- Átfedések adenoiditis acuta tüneteivel, diff.dg. nagyon nehéz
- Kisgyerekeknél jellemzően egyszerre, 5 év felett már gyakoribb izolált RS
- Endoscopiát sokszor nem tolerálják
- Vizsgálat nehezebb, limitált
- Heteroanamnézisre jobban kell támaszkodni
- Orridegentest és choanalis atresia kizárása

Rhinosinusitis acuta viralis kórokozói

- Rhinovirus >50% (RV) - koraősz
- RSV - tél, ciliat leginkább roncsolja
- Influenza vírus - koratavas
- Coronavirus
- Parainfluenza vírus
- Adenovirus
- Enterovirus

ABRS kórokozói

- Infernal trio (Nord 1988):
 - Streptococcus pneumoniae 30% (pen.rez. 20%)
 - Haemophilus influenzae 20% (β -laktamázt termel 50%)
 - Moraxella catarrhalis 20% (β -laktamázt termel 100%) (Tan, 2007)
- Más streptococcusok, pl.: S. viridans, Staph. aureus, Neisseriák, anaerobok, gombák
- Poliszacharid tokkal bíró baktériumok (pl.: Str. Pn.) elleni IgG-termelés gyereknél még éretlen, 10 éves kor körül éri el megfelelő szintet. (Oxelius 1979)
- Arcüregpunkció során nyert minta 83%-ban korrelál középső orrjárat minták mikrobiológiai tenyésztési eredményével. (Orobello 1991)

Viralis infekció ABRS-re hajlamosít

- Epithel sejt sérülése, lokális oedema
- Kehelysejtek felszaporodása, mucus termelés nő
- Ciliaris sejtek száma csökken
- Ostium beszűkül, elzáródik
- Ventiláció megszűnik, gázcsere csökken, $pO_2 \downarrow$, $pH \downarrow$, pangás fokozódik, mucus termelés tovább nő, bakteriális kolonizáció esélye nő
- Wang JH, Kwon HJ, Jang YJ. : **Rhinovirus enhances various bacterial adhesions to nasal epithelial cells simultaneously.** *The Laryngoscope.* 2009 Jul;119(7):1406-11. S. aureus, S. pneumoniae, H. influenzae
- Passariello C, Schippa S, Conti C, Russo P, Poggiali F, Garaci E, et al: **Rhinoviruses promote internalisation of Staphylococcus aureus into nonfully permissive cultured pneumocytes.** *Microbes Infect.* 2006 Mar;8(3):758-66.

Szájadék

Elzáródás

Szellőzés és drainage megszűnése

Nyálkahártya megvastagodása

Váladék pangás

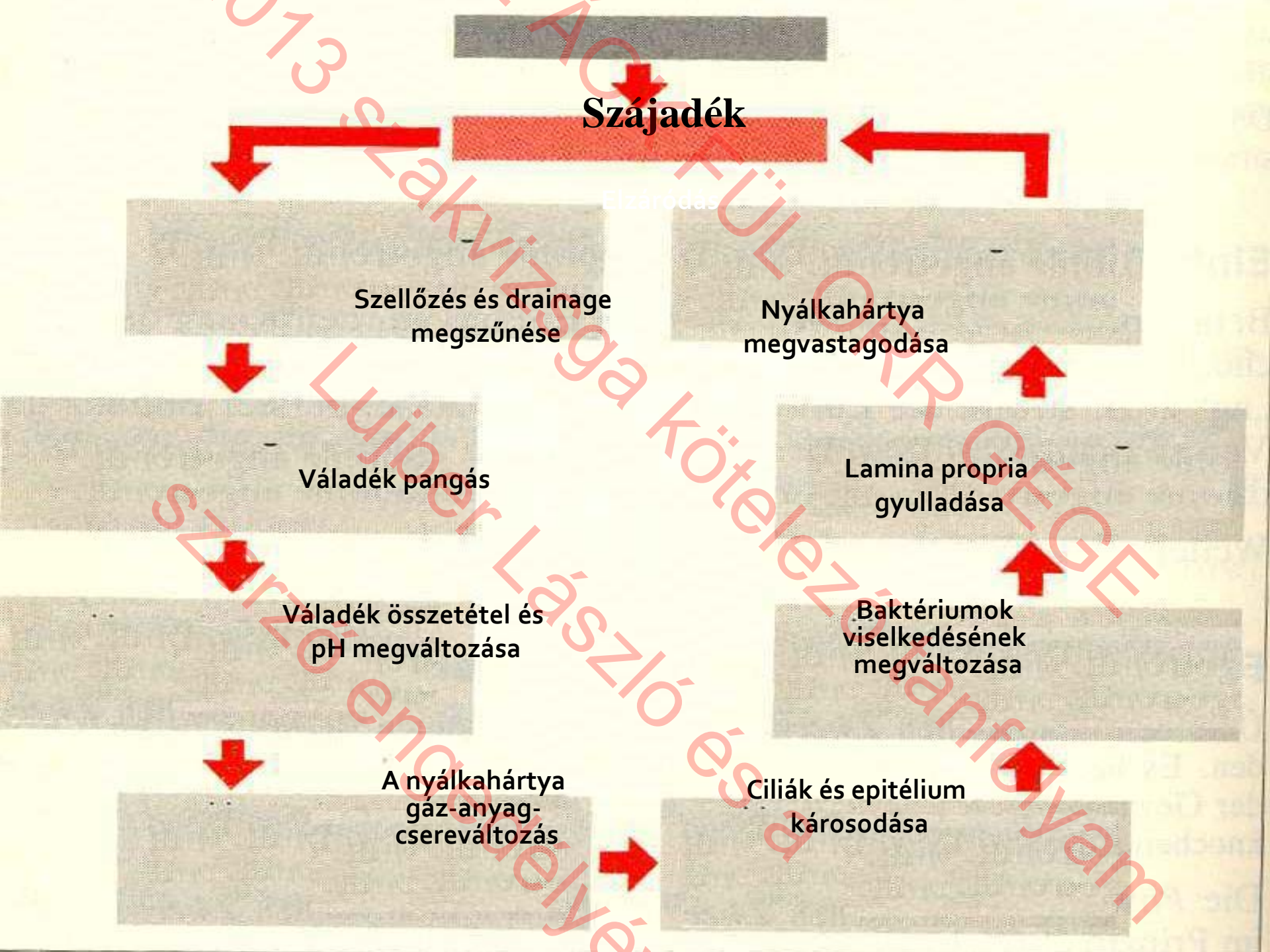
Lamina propria gyulladása

Váladék összetétel és pH megváltozása

Baktériumok viselkedésének megváltozása

A nyálkahártya gáz-anyag-csereváltozás

Ciliák és epitélium károsodása



ARS prevalencia (epidemiológia)

- Lényegesen ritkább 6-8 éves kor után
- Ősz-tél
- Közösség – otthon

Szerző engedély: Lujber László és a kötelező tanfolyam GÉGE

Etiológia

- Rhinitis allergica
- Mucoviscidosis, primer ciliaris dyskinesia, Kartagener sy.
- Immundeficiencia, IgA hiány, X-linked agammaglobulinaemia, IgG dysfunctio, alosztály hiány, AIDS
- GORB
- Hypothyreozis
- Wegener
- M. Down
- Graviditas
- Rhinitis medicamentosa
- Gyógyszermellékhatások

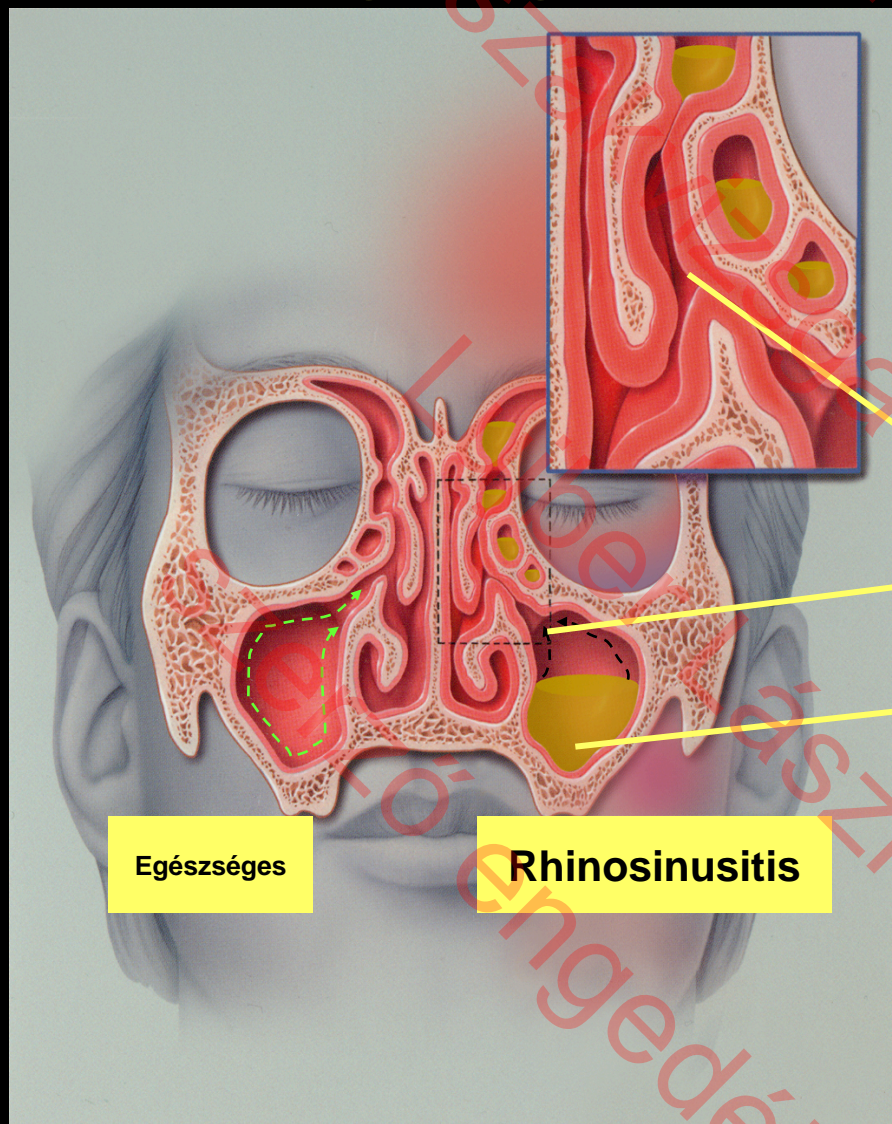
- Úszás, búvárkodás, repülés
- Poros környezet, dohányzás
- Trauma, barotrauma
- Észak-amerikai indiánok, eszkimók

- Ostiomeatalis terület szűkülete, nagy bulla ethmoidalis, concha bullosa, nagy Haller sejt, abnormális processus uncinatus
- Orrsövény eltérések
- Orrkagyló megnagyobbodás
- Choanalís atresia
- Vegetatio adenoides
- Orridegentest
- Hasadék, velopharyngealis insufficiencia
- Tumor (orrüreg, orrmü, orrgarat, juvenilis angiofibroma, haemangioma, glioma, rhabdomyosarcoma)

Age group		Septal deviation	Concha media bullosa	Concha superior bullosa	"Haller" cell
(years)	n=196				
3-4	38	16	0	0	0
5-6	46	37	8	0	3
7-8	42	55	4	2	2
9-10	21	48	2	0	2
11-12	20	65	15	0	10
13-14	29	72	20	3	3

Age group	n	Involved sinus			
(years)	(total=196)	Max	Anterior ethmoidal	Posterior ethmoidal	Sphenoidal
3-4	38	63	53	34	29
5-6	46	39	24	24	13
7-8	42	52	38	26	26
9-10	21	33	14	14	19
11-12	20	45	20	5	10
13-14	29	65	10	3	0

A gyógyszeres terápia célja



Fertőzés eliminációja:

...amennyiben bakteriális fertőzés igazolt

Gyulladáscsökkentés:

...csökkenti a nyálkahártya ödémát

...javul a melléküregek szellőzése/váladék elvezetése

...tünetek gyorsabb enyhülése (orrdugulás, arctáji feszülés, garati váladékcsorgás...)

Tüneti kezelés: láz, fájdalomcsillapítás

ARS therapia

- 65% 2 héten belül spontán gyógyul (Desrosiers, 2009)
- AB amoxicillin (ABRS, 45mg/ttkg, 90 mg/tkg 2 év alatt), amoxicillin+klavunátsav, 2. gen. Cefalosporin, makrolid
- INCS (12 év), CRS: mometasone (3 év), fluticasone (6 év)
- Oralis és topicalis decongestans – hatékonyság?
- Lohasztó orrcsepp/spray (orrnyh/testfelület csecsemőnél 3x, 2-3 évsnél 2x felnőtthöz képest, max 1 hét)
- Mucolitikumok - hatékonyság?
- Antihystaminok – hatékonyság? orrfolyás, tüszögés
- Sós-vizes orrspray, isotoniás, hypertoniás oldat, irrigáció – hatékonyság?
- Fájdalom- és lázcsillapítók
- Orrfújás, orrszívás!
- Adenotomia – recidív ARS, obstruktio, váladékpangás
- Septum plastica
- Sinus punctio, antral lavage, gyors elzáródás, ciliák csapásirányával nem egyezik, primer ciliaris pathológiánál szóba jön
- FESS - komplikációk
- trokár Highmore űr mellső falán át:fogcsírák sérülése

Table 8.2. Treatment evidence and recommendations for children with acute rhinosinusitis.

Therapy	Level	Grade of recommendation	Relevance
antibiotic	Ia	A	yes in ABRS
topical steroid	Ia	A	yes mainly in post viral ARS studies only done in children 12 years and older
addition of topical steroid to antibiotic	Ia	A	yes in ABRS
mucolytics (er-dosteine)	1b (-)*	A(-)**	no
saline irrigation	IV	D	yes
oral antihistamine	IV	D	no
decongestion	IV	D	no

*1b (-): 1b study with negative outcome

A(-): grade A recommendation **not to use

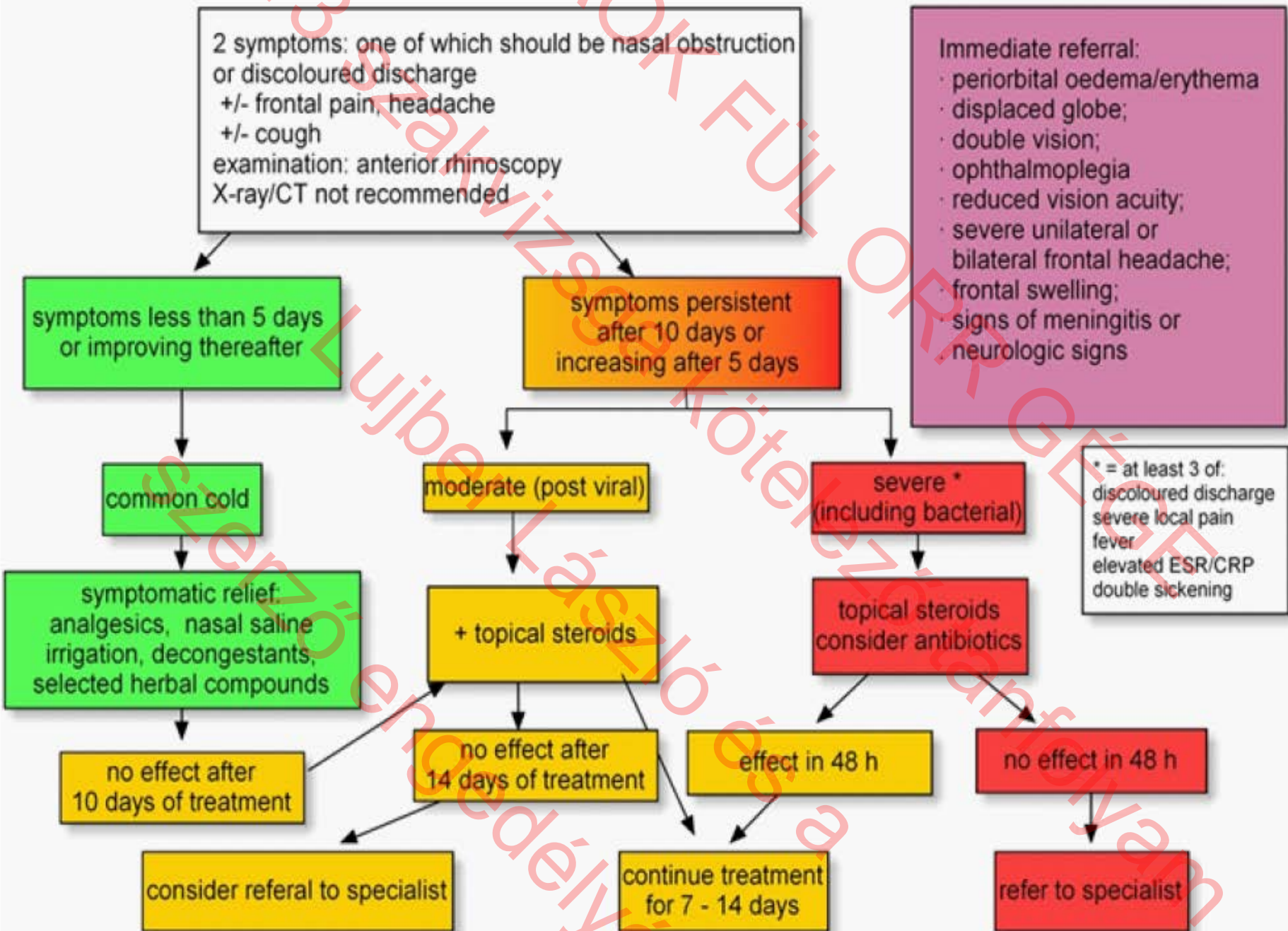
Antibiotikus terapia ABRS

- A legtöbb akut RS antibiotikumok adása nélkül gyógyul
- Enyhe, középsúlyos, komplikáció-mentes esetekben nem jár számottevő előnnyel
- Lehetőleg szűk spektrumú készítményt
- Rezisztencia növekedése
- 10 -14 nap
- Amoxicillin 80 mg/ttkg (+klavulánsav), cephalosporin, makrolid (azitromycine, clarythromycine, clindamycine)

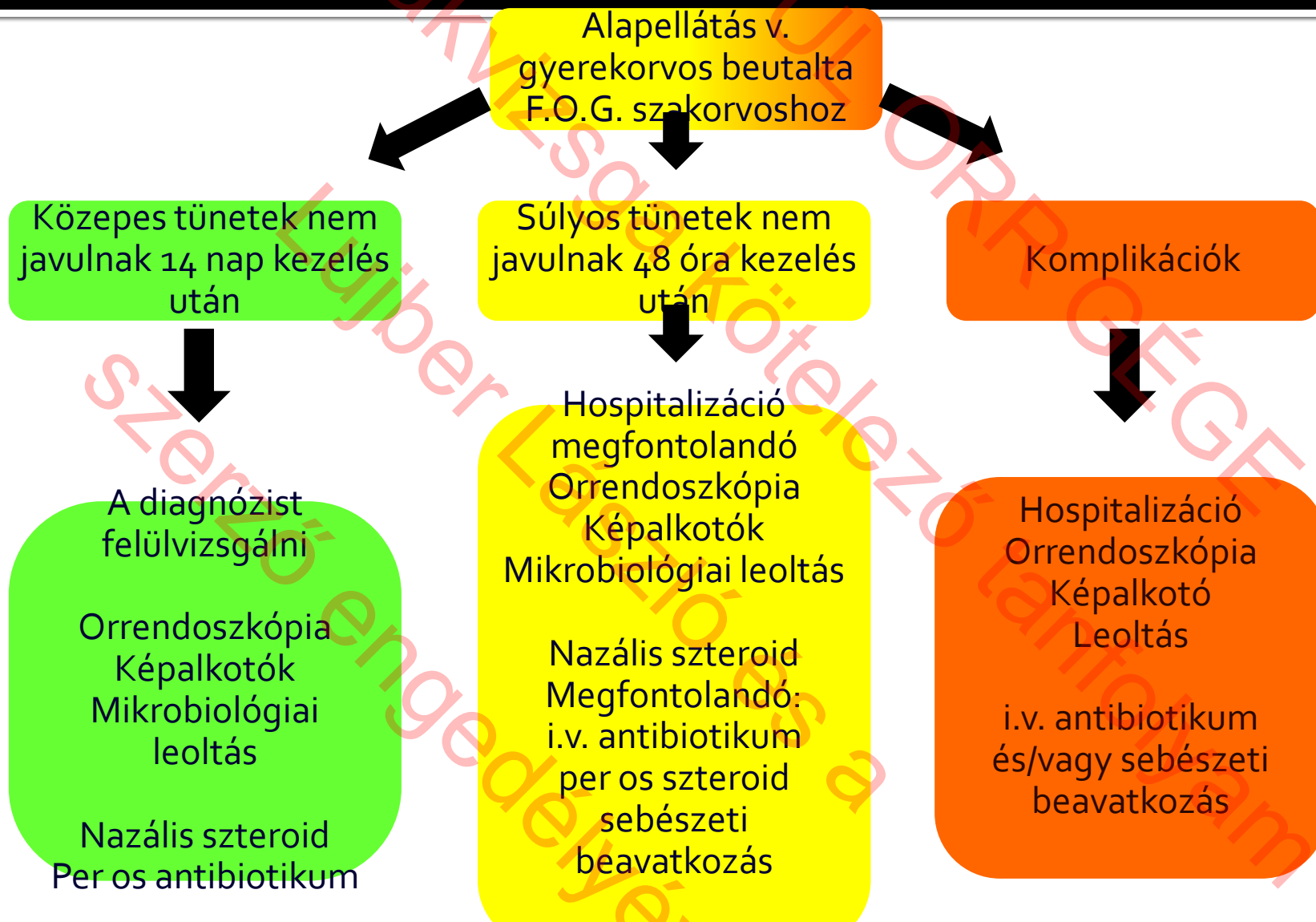
Gyermekkori ARS: INCS terapia?

- 89 gyermek, ARS, 3 hét, amoxicillin-klavulánsav+ budesonide orrspray hatékonyabb mint AB+placebo (Barlan, 1997)
- 12 év↑ gyerek-felnőtt anyag: AB+INCS effektívebb mint AB+placebo (Qvarnberg, 1992)
- 12 év↑ gyerek-felnőtt anyag: INCS monoterápia (2x200 µg metasone f.) hatékonyabb, mint amoxicillin monoterápia (Meltzer, 2005)
- AB+INCS: „A” ajánlási szint 12 év felett ARS esetén

Acute rhinosinusitis in children management scheme



EPOS KLINIKAI ALGORITMUS FELNŐTT ÉS GYEREKKORI ARS ESETÉN (F.O.G. SZAKORVOSOKNAK)



CRSsNP - CRSwNP

- Orr és orrmü nyh idült gyulladása
- Heterogén betegcsoport, recidívára hajlamos
- CRSsNP és CRSwNP külön entitás, utóbbi nem egy folyamat végpontja
- Eltérő gyulladásoz út, citokin profil, szöveti átalakulások
- CRSwNP: több a recidíva
- CRSsNP neutrophilia, CRSwNP eosinophilia (de: Kínában neutrophilia!)
- CRSsNP gyakoribb, gyermekeknél különösen
- Soliter polypus – encephalocele, meningoencephalocele kizárása
- Biofilm?
- Lokális osteitis? 36-53% betegeknek kimutatható pathológiailag, radiológiailag (Lee, 2006)
- Gomba? (Ponikau, 1999) Gomba kolonizál, allergiás reakció, eosinophilia, allergiás mucin, idült gyulladás, Amphotericin lokálisan?
- St. aureus termelte enterotoxin szuperantigénként polypképződést idéz elő
- Samter's triad (eicosanoid metabolizmus zavara): aspirin intolerancia, asthma, CRSwNP
- Churg-Strauss sy: allergiás granulomatosis angiitis, CRSwNP

CRS_sNP – CRS_wNP (Eloy, 2011)

Fig. 3 Inflammation mediators and tissue remodeling in chronic rhinosinusitis (CRS) without polyps. Transforming growth factor (TGF)- β 1 is thought to play a critical role in the development of CRS without polyps. TGF- β 1 stimulates fibroblast proliferation and collagen deposition and inhibits matrix metalloproteinases (MMPs) by enhancing tissue inhibitor of metalloproteinases (TIMP). IFN—interferon; IL—interleukin; LT—leukotriene; Th1—T-helper type 1; TNF—tumor necrosis factor

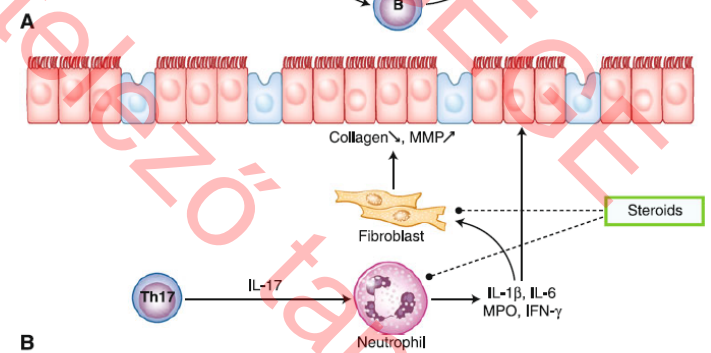
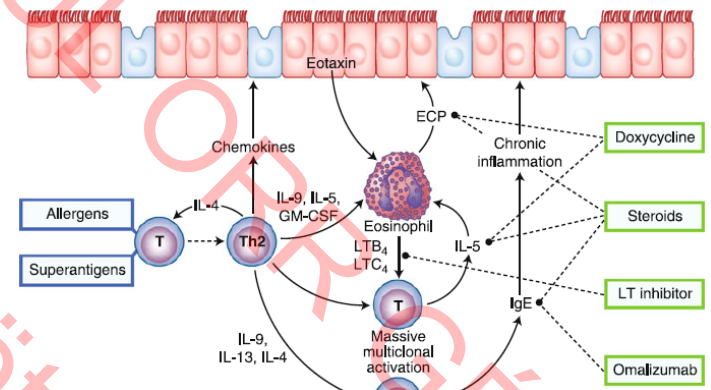
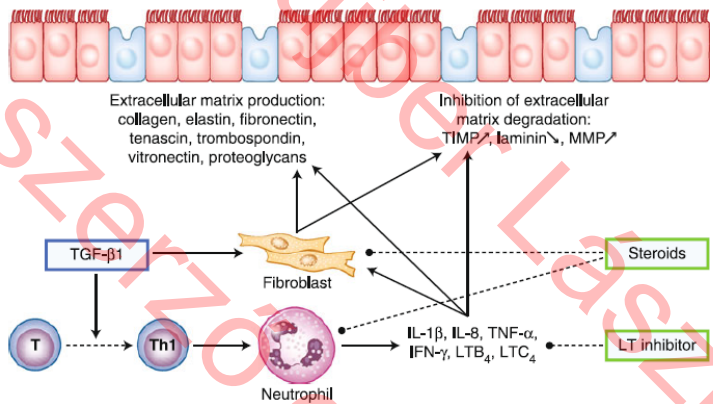


Fig. 5 Putative mechanisms, cells, and mediators implied in white patients with chronic rhinosinusitis (CRS) with polyps (a) and polyps of Chinese patients (b). Treatments are indicated in the frames. In white patients, nasal polyposis is thought to be orchestrated by T-helper type 2 (Th2) cells, with interleukin (IL)-5 as the major cytokine. IL-5 has a critical role in the activation of eosinophils and the production of IgE. Steroids, anti-leukotrienes (LTs), antihistamines, and anti-IgE (omalizumab) may inhibit polyps disease at different levels. Downregulation of transforming growth factor (TGF)- β is observed in Asian and white individuals with nasal polyps. The

predominant T-effector cell in Asian patients is the Th17 cell, which secretes IL-17, resulting in a predominance of neutrophils. Inflammation mediators and tissue remodeling in CRS without polyps are shown. TGF- β is thought to play a critical role in the development of CRS without polyps. TGF- β stimulates fibroblast proliferation and collagen deposition and inhibits matrix metalloproteinases (MMPs) by enhancing tissue inhibitor of metalloproteinases. ECP—eosinophil cationic protein; GM-CSF—granulocyte-macrophage colony-stimulating factor; IFN—interferon; MPO—myeloperoxidase

Table 7 Inflammatory pathways, cytokine profiles, biomarkers, and tissue remodeling in CRS

	CRS without polyps	CRS with polyps	CRS in Chinese patients
T-cell profile	Th1	Th2	Th17
Inflammatory cells	Prominent neutrophils (low percentage of eosinophils, mast cells), T cells	Prominent eosinophils, B cells, T cells	Neutrophils (MPOs), T cells
Cluster of differentiation	CD3, CD25, CD68	CD3, CD25, CD138, CD68	CD4, CD8
Cytokines and chemokines	IFN- γ ↑, TGF- β 1↑, IL-1↑, IL-3↑, IL-6↑, IL-8↑; TNF- α , IL-5 not increased	IL-4↑, IL-5↑, IL-13↑, ECP↑; overproduction of IL-8, RANTES, eotaxin (from epithelial cells)	IL-17, IL-6, IFN- γ , IL-4, IL-5, IL-10, TGF- β
Immunoglobulins	IgE↑ in cases of allergic rhinitis; IgA unknown	Local production of polyclonal IgE (<i>Staphylococcus aureus</i> , enterotoxin); IgA, IgG, IgM elevated	–
Growth factors	GM-CSF increased	GM-CSF (epithelial cells), VEGF	–
Adhesion molecules	VCAM-1 and IL-5 not increased	Upregulated ICAM-1 and VCAM-1, E-selectin, P-selectin	–
Transcription factors	FoxP3 upregulated; Tbet and GATA-3 are similar to controls	Tbet and GATA-3 upregulated; FoxP3 downregulated.	Tbet, GATA-3
Matrix remodeling proteins	Collagen, MMP-9 counterbalanced by natural inhibitor TIMP-1, fibrosis	MMP-1, MMP-2, MMP-9, and MMP-7 upregulated; epithelial shedding pseudocyst formation containing albumin	–
Subsequent tissue remodeling	Basement membrane thickening, goblet cell hyperplasia, limited subepithelial edema, prominent fibrosis and mononuclear cells	Epithelial damage, epithelial shedding, pseudocyst formation containing albumin thickened basement membrane, reduced number of blood vessels and glands, no neuronal structures	–
Genes	Polymorphisms within IL receptors, α 1-antitrypsin	Polymorphisms within COX1/COX2 pathways, leukotriene pathways, and receptors related to AA metabolites	–
Comorbidities	Recurrent URTIs; allergic rhinitis can be associated	Asthma, AERDs	–

AA arachidonic acid, AERD aspirin-exacerbated respiratory disease, COX cyclooxygenase, CRS chronic rhinosinusitis, ECP eosinophil cationic protein, FoxP3 forkhead box P3, GATA-3 GATA-binding protein 3, GM-CSF granulocyte-macrophage colony-stimulating factor, ICAM intercellular adhesion molecule, IFN interferon, IL interleukin, MMP matrix metalloproteinase, MPO myeloperoxidase, RANTES regulated on activation, normal T-cell expressed and secreted, Tbet T-box transcription factor, TGF transforming growth factor, Th T-helper type cell, TIMP tissue inhibitor of metalloproteinases, TNF tumor necrosis factor, URTI upper respiratory tract infection, VCAM vascular cell adhesion molecule, VEGF vascular endothelial cell growth factor

Hisztopathologia (gyermek-felnőtt)

- Gyermekkorban CRS során eosinophilia, basalis membrán megvastagodás, nyh-duzzanat, kehelysejt-hiperplázia enyhébb (Chan, 2004)
- Polipképződés ritkább (kivétel: mucoviscidosis)
- Kisgyereknél általában több mű érintett mint kamaszoknál, felnőtténél még kevesebb

Young children

Adults

Commensal microflora		
Coagulase-negative staphylococci	30%	35%
<i>Staphylococcus aureus</i>	20%	8%
<i>Haemophilus influenzae</i>	40%	0%
<i>Moraxella catarrhalis</i>	24%	0%
<i>Streptococcus pneumoniae</i>	50%	26%
<i>Corynebacterium species</i>	52%	23%
<i>Streptococcus viridans</i>	30%	4%
Immunity	Immature Defective response to polysaccharide antigens (IgG2, IgA)	Mature
History	Self-limiting in time (improves after the age of 6–8 years)	No history of spontaneous improvement after certain age
Histology	Mainly neutrophilic disease, less basement membrane thickening and mucus gland hyperplasia	Mainly eosinophilic disease
Endoscopy	Polyps = rare, except in cystic fibrosis	Polyps = frequent
CT scan	Younger child more diffuse sinusitis involving all sinuses	Sphenoid and posterior ethmoid sinuses less often involved

CRS therapia

- Heterogén betegcsoport!
- Orrzuhany, só-s-vizes orrspray
- INCS mometasone, fluticasone
- p.o. steroid
- AB: 12 hét low-dose makrolid
- Acut exacerbatio: amoxicillin (+klavulánsav), fluorokinolonok (*P. aeruginosa*) - gyerekek ne!
- Antihisztamin, allergén kerülése – allergiás gyerekeknél
- Aspirin deszenzibilizáció (asp. intol.)
- Effektivitás?: Nyákoldó, dekongesztáns, immuntherapia, lokális antimicoticum, proton-pumpa gátló, bakteriális lizatum, leukotrién antagonisták (asp. intol.)
- Műtét: cél a ventiláció és drenázs elősegítése, az ép nyh megőrzésével, topicalis therapia esélyeinek javítása

CRS - Adenotomia

Table 6.10.2. Surgical Treatment of Pediatric CRS.

Author	Intervention	Age	Outcome	Category of Evidence
Hebert (1993)	Meta-analysis of 8 published FESS studies (n=832) and author's unpublished data (n=50)	11 mos-18 years	88.7% positive outcome with an average of 3.7 years of combined follow up	Ia
Brietzke (1987)	Meta-analysis of 9 adenoidectomy studies	4.4-6.9 years	69% improvement rate	Ia
Ramadan (1989)	Adenoidectomy (n=28) vs Adenoidectomy with maxillary wash (n=32)	Average= 6.3 yrs, Range= 3-13 yrs	Success rate at 12 months postop: Adenoidectomy= 61% Adenoidectomy + wash= 88%	III
Criddle (1990)	Adenoidectomy + wash and postop antibiotics (n=23)	Average= 2.3 yrs Range= 6 mos-6 yrs	78% long term improvement in patients who did not receive IV antibiotics (n=18)	III
Ramadan (1992)	Adenoidectomy (n=19) Adenoidectomy with Balloon maxillary sinuplasty + irrigation (as necessary) (n=30)	Average= 6.6 yrs Range= 2-11 yrs	80% improvement after 12 months for balloon vs 53% for adenoidectomy alone (p<0.05)	III

EPOS 2012

Table 6. Treatment evidence and recommendations for children with chronic rhinosinusitis.

Therapy	Level	Grade of recommendation	Relevance
nasal saline irrigation	Ia	A	yes
therapy for gastro-oesophageal reflux	III	C	no
topical corticosteroid	IV	D	yes
oral antibiotic long term	no data	D	unclear
oral antibiotic short term <4 weeks	Ib(-)#	A(-)*	no
intravenous antibiotics	III(-)##	C(-)**	no

Ib (-): Ib study with a negative outcome.

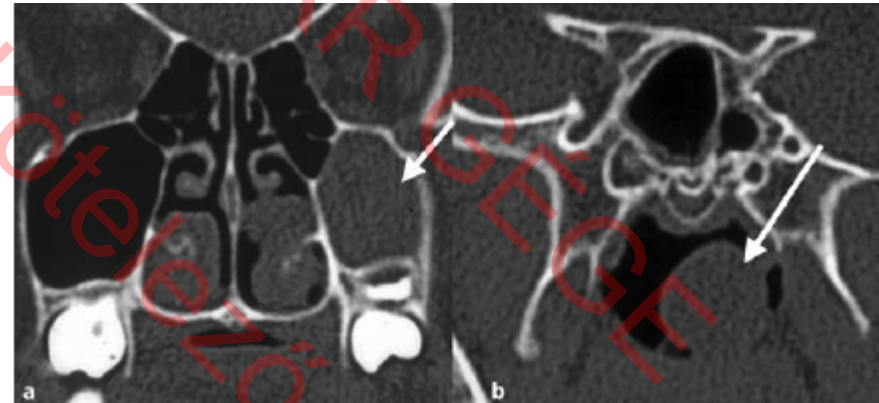
*A(-): grade A recommendation **not** to use.

##III(-): level III study with a negative outcome.

C(-): grade C recommendation **not to use.

FESS indikációi gyermekkorban

- Kifejezett orrlégzési gátoltság (masszív polyposis, lateralis fal medializációja – mucoviscidosis)
- Antrochoanalis polyp
- Mucocele, mucopyocele
- Fungal sinusitis
- Orbitatályog
- IC komplikáció
- Konzervatív therápiára rezisztens CRS
- Recidív asthma exacerbatio RS mellett



CRSsNP in young children management scheme for (ENT-) specialists

2 symptoms: one of which should be nasal obstruction or discoloured discharge
+/- frontal pain, headache
+/- cough
ENT examination including endoscopy
consider CT scan
check for allergy
consider diagnosis and treatment of co-morbidities

consider other diagnosis
unilateral symptoms
bleeding
crusting
cacosmia

orbital symptoms:
peri-orbital oedema/erythema
displaced globe
double or reduced vision
ophthalmoplegia

severe frontal headache
frontal swelling
signs of meningitis or focal neurological signs

mild
VAS 0-3

moderate - severe
VAS >3-10

nasal irrigation
nasal steroids

failure after 3 months

+ consider culture
+ consider long term antibiotics

urgent investigation
and intervention

follow-up +
nasal irrigation
topical steroids

CT scan

consider adenoidectomy
and sinus irrigation

consider FESS

follow-up +
nasal irrigation
topical steroids
consider long term antibiotics

CRS wNP management scheme for ENT-specialists

2 symptoms: one of which should be nasal obstruction or discoloured discharge
+/- frontal pain, headache
+/- smell disturbance
ENT examination including endoscopy (size of polyps)
consider CT scan
consider diagnosis and treatment of co-morbidities

consider other diagnosis
unilateral symptoms
bleeding
crusting
cacosmia

orbital symptoms:
peri-orbital oedema
displaced globe
double or reduced vision
ophthalmoplegia

severe frontal headache
frontal swelling
signs of meningitis or focal neurological signs

urgent investigation and intervention

mild
VAS 0-3
no serious mucosal disease at endoscopy

moderate
VAS >3-7
mucosal disease at endoscopy

severe
VAS >7-10
mucosal disease at endoscopy

topical steroid spray
nasal saline irrigation

topical steroid spray
nasal saline irrigation
consider increase dose
consider drops
consider doxycycline

topical steroids
nasal saline irrigation
oral steroids (short course)

review after 3 months

review after 1 month

improvement

no improvement

improvement

no improvement

continue with topical steroids
nasal saline irrigation

review every 6 months

CT scan

surgery

follow up
+ nasal irrigation
+ topical ± oral steroids
± long term antibiotics

FESS gyermekkorban

- Ritkább
- Szűkebb viszonyok, 2.7 mm optika kisgyereknél
- ITN
- „Konzervatívabb” technika
- Akár csak „endoscope guided” polypectomia
- Leggyakrabban partialis ethmoidectomia, uncinectomy, bullectomia, középső orrjárat antrostomia
- Recessus frontalis kímélése, sphenoidotomia ritkábban
- Antropometriai vizsgálatok: 10 paraméter, 13 év (Clement, 2013), 12 paraméter, 10 év (Marcela, 2002) - nem tártak fel arcfejlődési zavart
- Utókezelés nehezebb, pörkeltávolítás narcosisban

RS komplikációk

- IC: subduralis abs. > epiduralis abs. > agytályog (főleg frontalis) = meningitis (Hermann, 2006)
- Meningitis (tarkómerevség, hányás, láz, fejfájdalom, tudat beszűkülése, liquor: leucocytosis, protein \uparrow , cukor \downarrow)
- Pott's Puffy tumor (homloküreg, subperiostealis abs., osteomyelitis, homlokot elődomborítja, IC terjedhet, anaerobok)
- Homloküreg hátsó fali osteomyelitis (kisgyerekek, anaerobok, immunsupressio, IC terjedhet)
- Extraduralis haematoma (sinusitis frontalis, trauma nélkül, diploe foramenén áthaladó ér rupturája, abs. követi, ritka) (Griffiths, 2002)
- Orbita

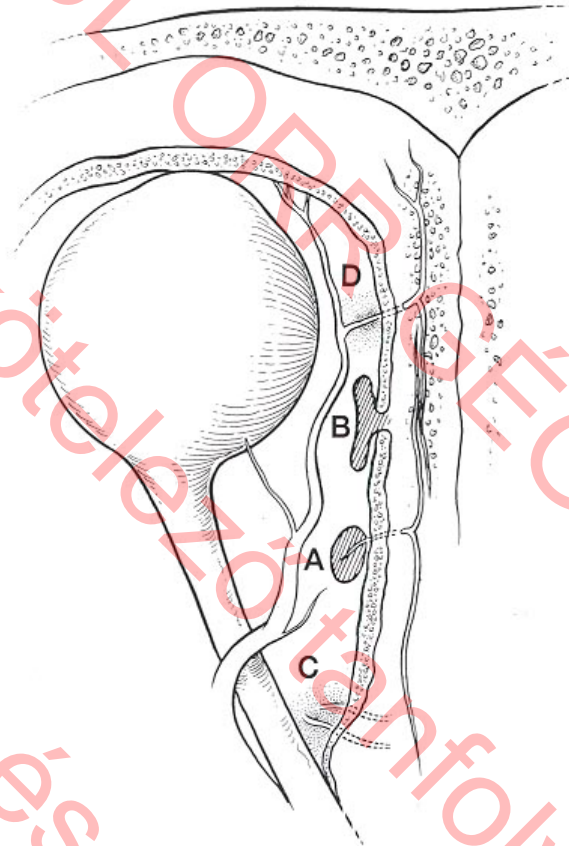
Orbita komplikációk (RS) (Chandler)

Haemoph. inf., Streptococcus, Staphylococcus

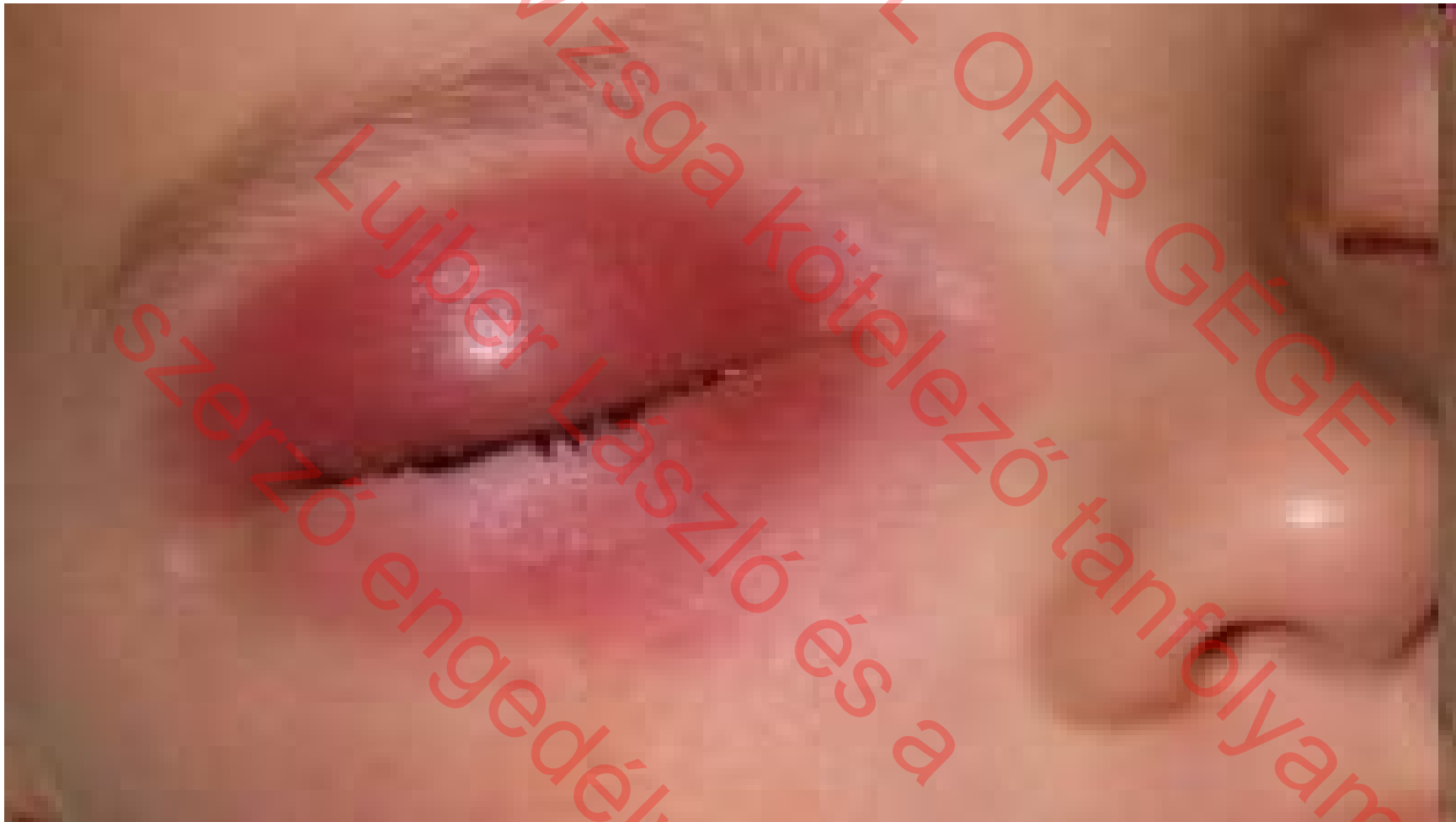- Preseptalis cellulitis: szemhéj ödéma nyomásérz. nélkül, visus és szemmozgás megtartott
- Orbitalis cellulitis (septum orbitale áttörése): periocularis zsírszövet diffúz ödémája, szimmetrikus proptosis és szemmozgás-zavar, visus ép
- Orbitalis cellulitis subperiostealis tályoggal: aszimmetrikus proptosis, bulbus dyslocalt, aszimmetrikus szemmozgás- és visus-zavar
- Orbitalis cellulitis periorbitalis tályoggal
- Sinus cavernosus thrombosis: mortalitas 10-27%, chemosis, hypaesthesia, paraesthesia corneán, szemhéjon, kötőhártyán (N. V.), gyorsan kialakuló kétoldali tünetek, CT, MRI venogram.

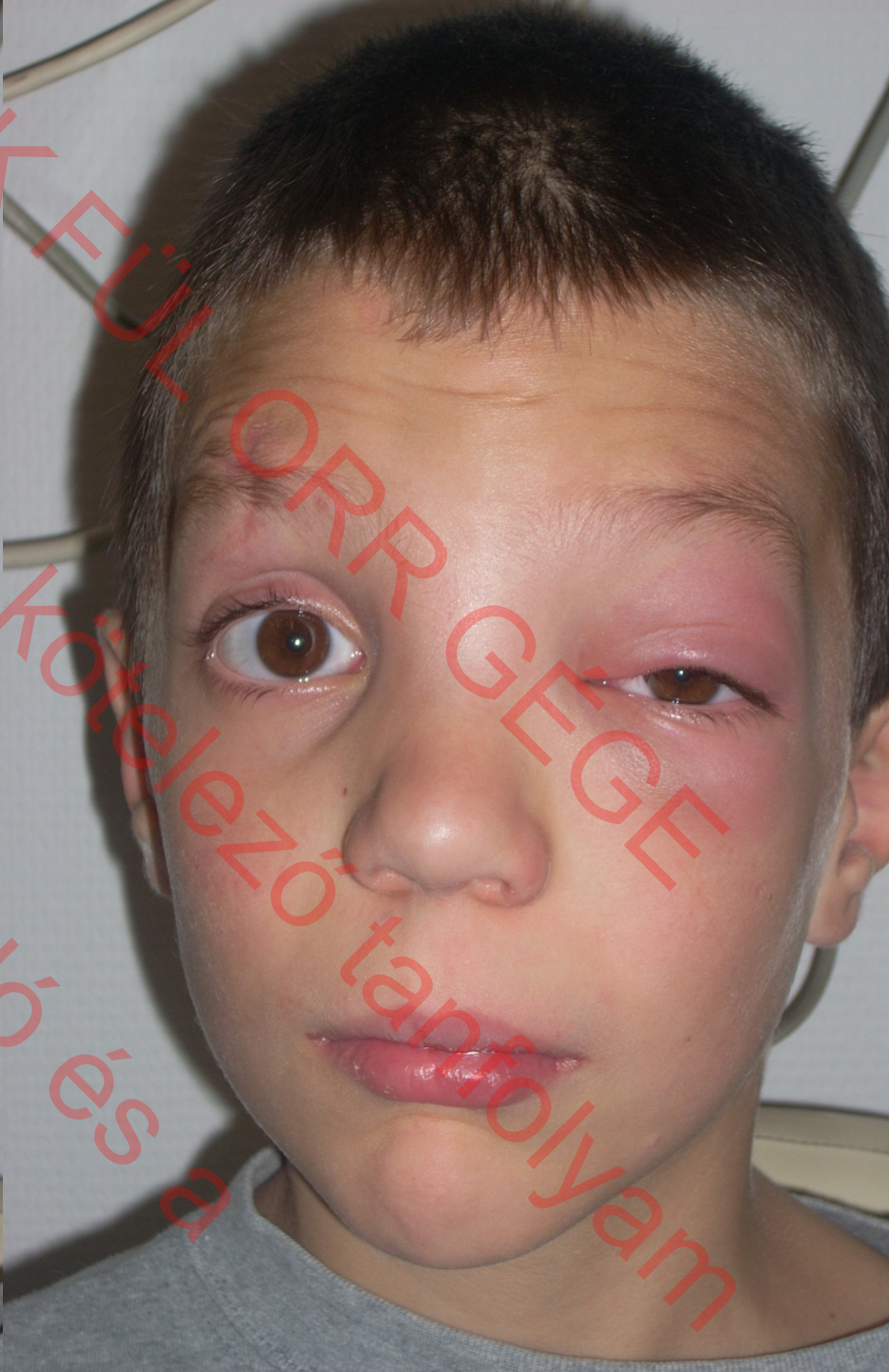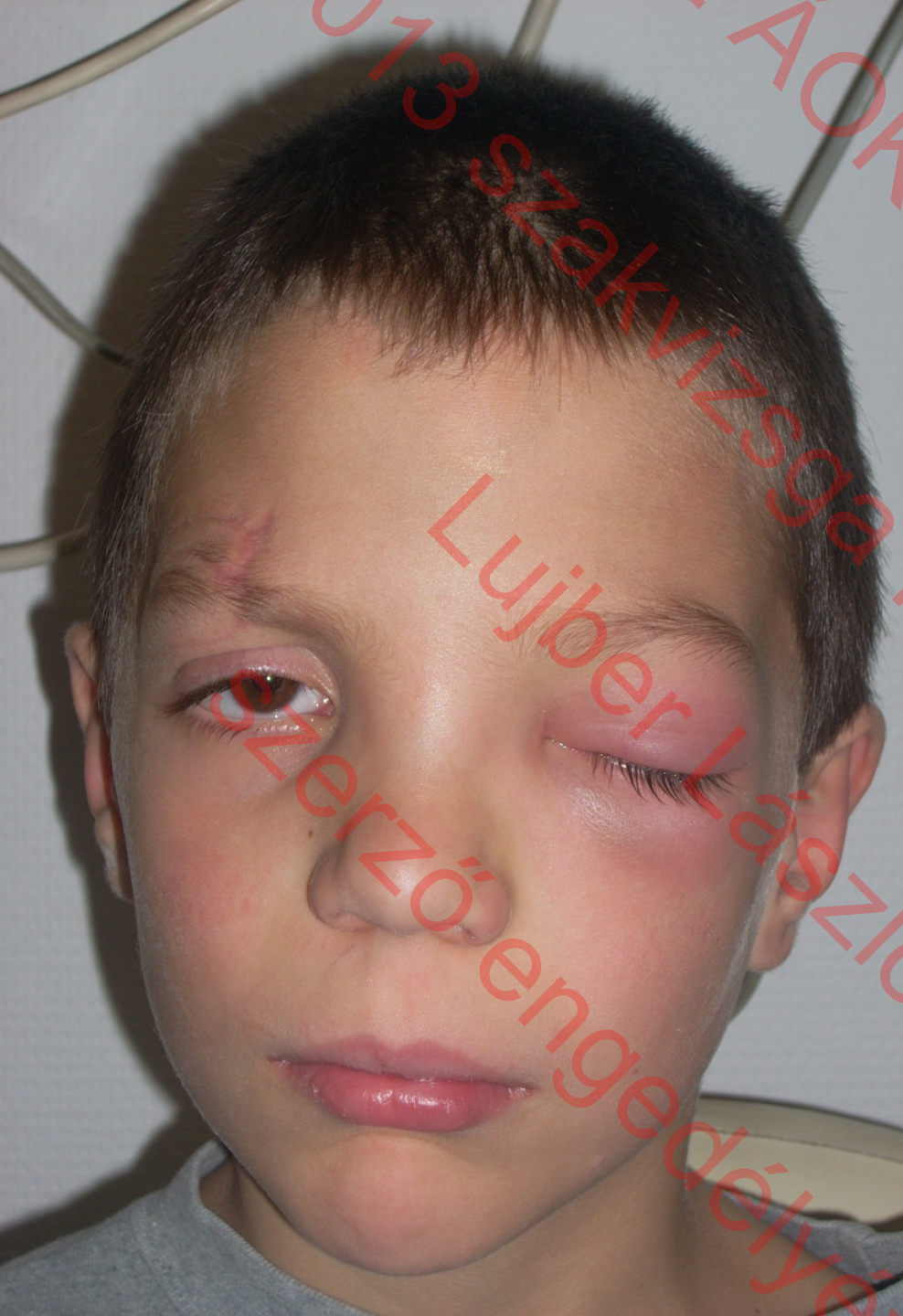Complications

- Routes of spread
 - arterial
 - venous
 - lymphatic
 - direct



013 szakvizsga AOK FÜL ORR GÉGE
Lujber László és a szerző engedélyével
tanfolyam





0733 AOK FÜL-ORR-GÉGE
Lujber László és a
szerző engedélyével
kötelező tanfolyam

ARMANDI MATYAS BENEDEK

117220568

000.05.18.

dy CT20091124070932

09.11.24.

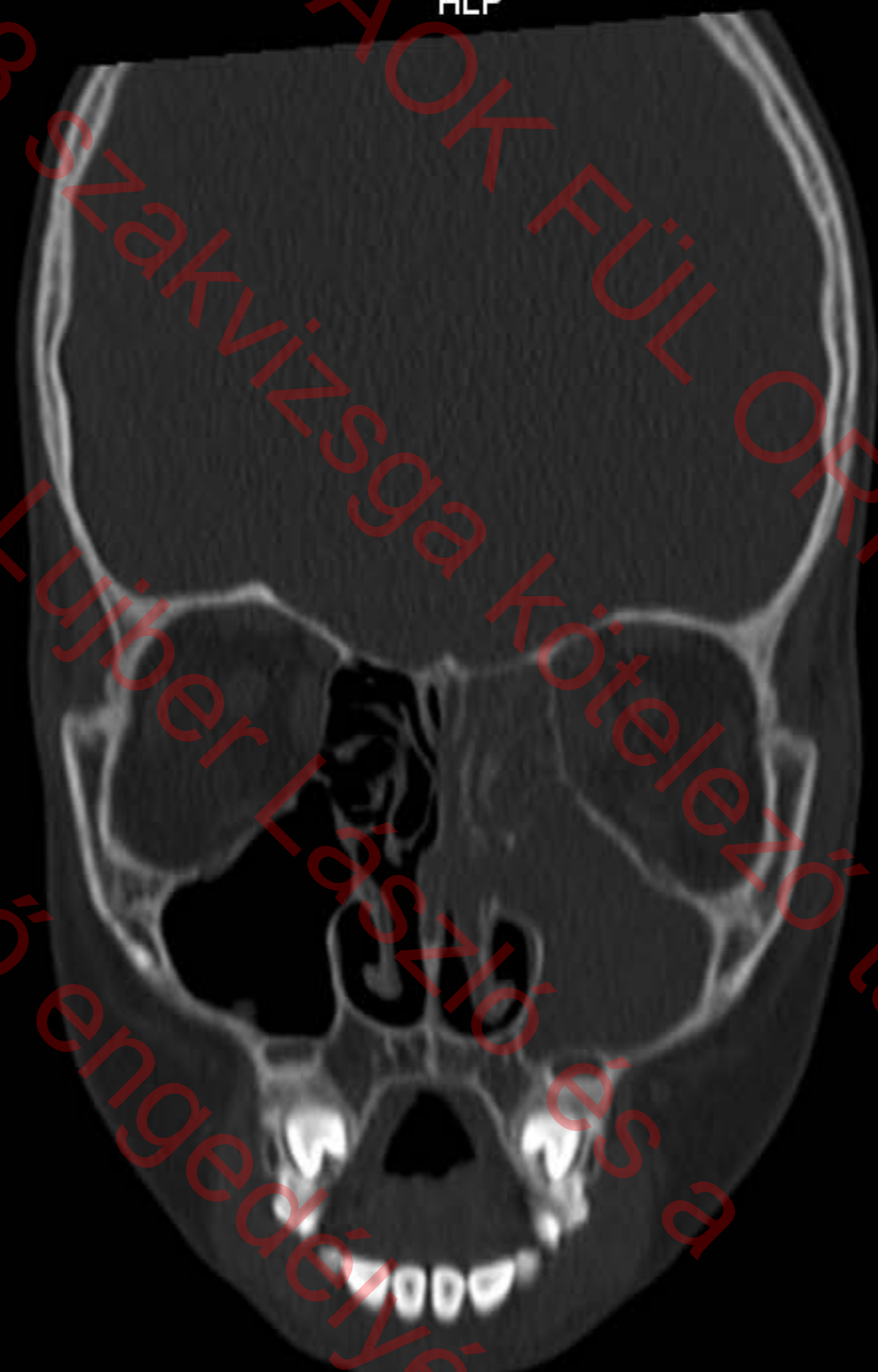3:50

IMA

HLP

PDK

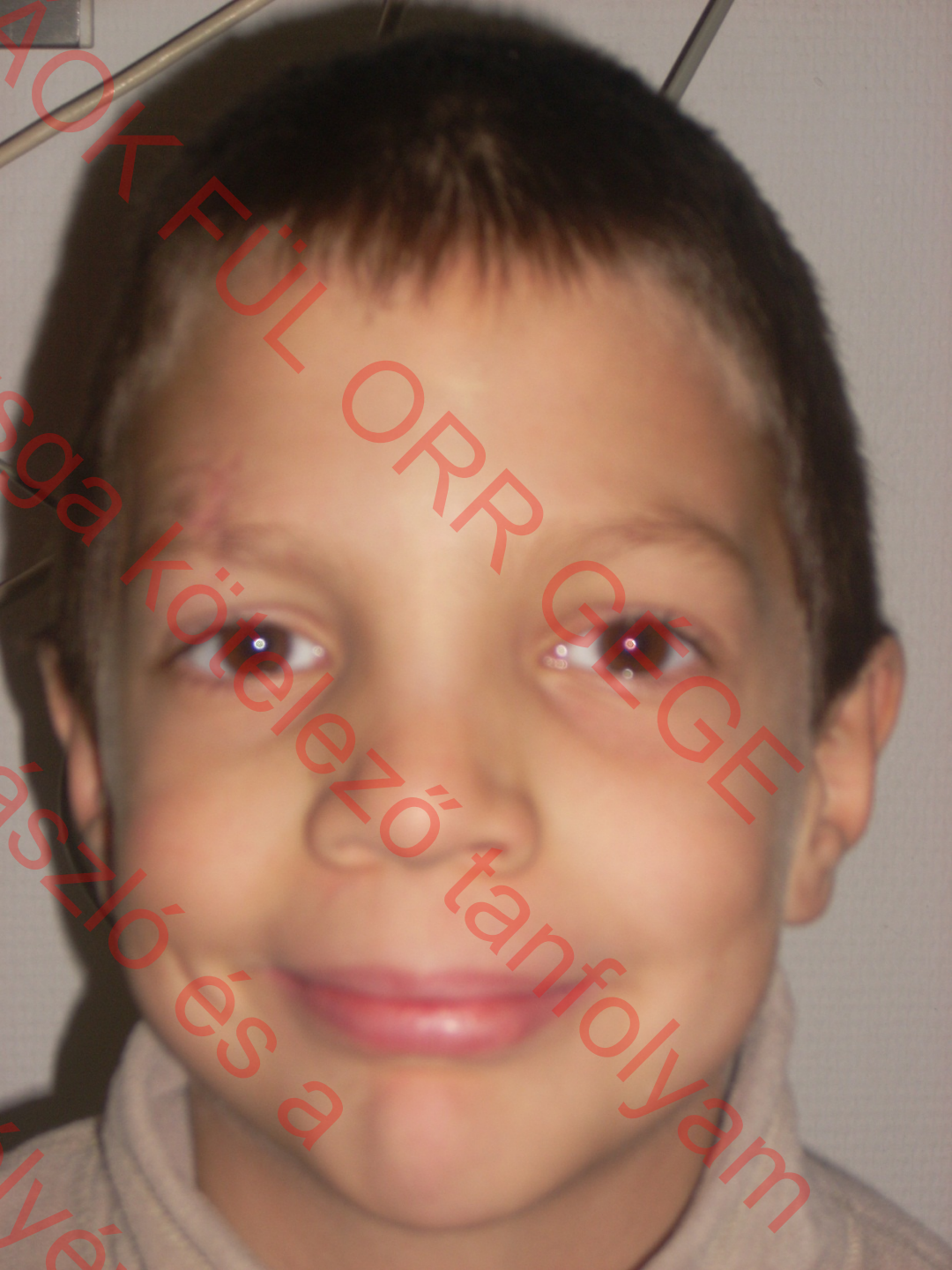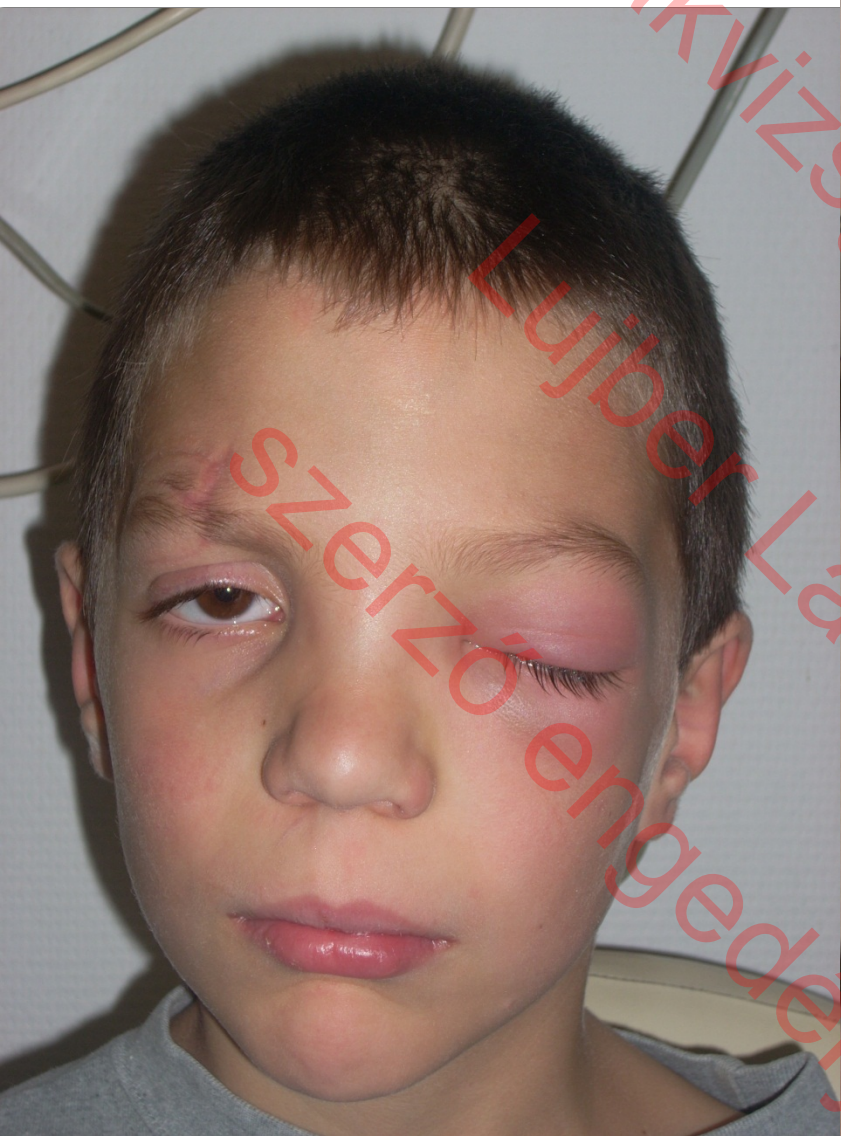Sensation 16



szakvizsga kötelező tanfolyam
Lujber László és a szerző engedélyével

P

10 ds later →



Mikor kérjük CT-t?

- Tünetek nem javulnak i.v. AB th.-ra 24 óra alatt
- Abscessus, sinus cav. thr. gyanúja esetén: aszimmetrikus proptosis, aszimmetrikus szemmozgás-zavar, visuszavar
- Agytályog gyanúja esetén MRI jav.

Mikor operáljunk?

- Tályog esetén
- Endoscopia
- Ethmoidectomy, drainage, lamina orbitalis ossis ethmoidealisis eltáv.

Szerző engedély: László és a kötelező ORF GÉGE tanfolyam

Take home message

- RS heterogén betegcsoport
- Common cold – postviralis RS – ARS – ABRS – CRS
- CRSsNP és CRSwNP eltérő gyulladásozó folyamatok, más citokin profil
- ARS: főleg viralis eredetű és a gyulladás dominál
- INCS hatékony therapiás eszköz
- Gyerekeknél „konzervatívabb” therapiás és műtéti stratégia